Aus dem Röntgeninstitut (Leiter: Prof. H. R. Schinz) der Universität Zürich

Das Magensarkom

Betrachtungen zur Röntgendiagnose

Inaugural-Dissertation

zur

Erlangung der Doktorwürde

der

Medizinischen Fakultät der Universität Zürich

vorgelegt von

Emma Louise Keßler

von St. Gallen

Genehmigt auf Antrag von Prof. H. R. Schinz

ZÜRICH 1934

GEORG THIEME / VERLAG / LEIPZIG

R. UNIV.
BIBLIOTHEEK
LEIDEN

Diese Arbeit erschien in Band 50, Heft 3 (Jahrgang 1934), der „Fortschritte auf dem Gebiete der Röntgenstrahlen". Verlag von Georg Thieme, Leipzig

Druck: Bibliographisches Institut AG., Leipzig

Meinen lieben Eltern


Digitized by the Internet Archive
in 2026

https://archive.org/details/IA41507203_0004

1. Einleitung

Das histologisch sichergestellte Sarkom des Magens ist im Vergleich zum häufigen Vorkommen des Karzinoms selten. Die ersten 3 Fälle von primärem Sarkom des Magens wurden von Virchow mitgeteilt. Die Beobachtungen des 19. Jahrhunderts beschränken sich auf einige wenige Fälle. Erst nach 1900 häufen sich die Mitteilungen (Weißblum, Schlesinger, Ziesché und Davidson, Hesse, Flebbe). Konjetzny hat 1921 das Magensarkom an Hand von über 200 Fällen des Schrifttums und 7 eigenen Fällen monographisch behandelt. Seither sind wieder zahlreiche Publikationen erfolgt, so daß zur Zeit über 400 Fälle mitgeteilt sind. Bis heute hat sich aber noch kein Autor mit der Röntgenologie der Magensarkome eingehend beschäftigt.

Die vorliegende Arbeit befaßt sich an Hand von 4 eigenen Fällen und den Mitteilungen des Schrifttums mit der Röntgendiagnostik des Magensarkoms und geht auf Klinik und Pathologie nur soweit ein, als deren Kenntnisse zum Verständnis der Röntgenuntersuchung notwendig sind.

Die Frage, ob man an Hand des Röntgenbildes die Diagnose Magensarkom schlechthin stellen kann, muß schon a priori verneint werden, weil ein evtl. vorhandenes pathognomonisches Symptom bei der großen Zahl der Mitteilungen sicher bekannt sein müßte. Die Fragestellung in der allgemeinen Form ist unrichtig, sie muß aufgeteilt werden in folgende Teilfragen:

1. Kann in Verbindung mit dem klinischen Befund die Röntgendiagnose Magensarkom gestellt werden?
2. Ist es möglich, an Hand eines Röntgenbefundes auf eine bestimmte histologische Form des Magensarkoms zu schließen? Und
3. Kann endlich in Verbindung mit dem klinischen Befund eine bestimmte Sarkomform diagnostiziert werden?

2. Bemerkungen zur Klinik und Pathologie des Magensarkoms

a) Ein wahrheitsgetreues Bild über die **Häufigkeit** des Magensarkoms vermögen nur die Statistiken der Chirurgen und Pathologen zu geben. Die Frage nach der Häufigkeit des Magensarkoms im Vergleich zum Karzinom wurde schon oft diskutiert. Aus dem Material von Yates, Konjetzny, der Billrothschen Klinik, von Masson (Mayo-Klinik), Hühnermann (Klinik Eiselsberg), Lexer, Bastianelli geht hervor, daß unter zusammen 4509 operierten malignen Tumoren des Magens 48 Sarkome gefunden worden sind. Es ist demnach bei einem Röntgenbefund, bei dem die maligne Natur des Leidens feststeht, die primäre Wahrscheinlichkeit, daß ein Sarkom vorliegt, wenig mehr als 1%.

b) Die **Altersschichtung** der mit Magensarkom behandelten Patienten zeigt eine vom Karzinom wesentlich sich unterscheidende Gruppierung. Morris, Chandler und Klaus fanden bei ihren Patienten ein Durchschnittsalter von 41,6 Jahren, Douglas errechnet ein solches von 42 Jahren. Balfour-McCann teilt sein Material von 54 Fällen nach Altersgruppen geordnet mit. Die Zahl ist noch verhältnismäßig klein für die Betrachtung der Altersverteilung, gestattet aber doch schon einen guten Überblick. Seine mitgeteilten Zahlen zusammen mit den von uns in der

neuen Literatur gefundenen seien mit der Altersschichtung beim Magenkarzinom verglichen. Als Grundlage diente uns beim Magenkarzinommaterial die Krebssterblichkeit an Magenkarzinom in den Jahren 1916—1920, mitgeteilt vom Eidgen.-statistischen Amt. Die obigen Zahlen der Magensarkom- und diejenigen unserer Magenkarzinomfälle sind nach Prozenten umgerechnet und graphisch in Abb. 1 aufgezeichnet. Man ersieht aus dem verschiedenen Verlauf der Kurven, daß die Sarkomkurve schon sehr früh beginnt, zwischen dem 20. und 30. Altersjahr rasch ansteigt, um im 7. Dezennium wiederum rasch zu fallen. Die Karzinomkurve beginnt im Gegensatz dazu erst bedeutend später ihren Anstieg, zeigt einen viel höheren Kulminationspunkt und fällt im hohen Lebensalter nur langsam ab. Wenn man die standardisierten Zahlen nimmt, d. h. wenn man die Mortalität resp. Morbidität auf gleiche Zahl von Lebenden in den betreffenden Klassen berechnet, sieht man, daß die standardisierte Zahl beim Karzinom erst im 5. Dezennium beträchtlich ansteigt und mit höherem Lebensalter immer höher steigt. Eine standardisierte Statistik beim Magensarkom ist wegen der zu kleinen Zahl der Fälle mit einem großen Fehler behaftet. Man erkennt aber unzweifelhaft, daß die Zahl bis zum 55. Lebensjahr wohl ansteigt, anschließend aber rasch abfällt. Die Altersschichtung zeigt beim Magensarkom demnach einen eindwandfrei vom Karzinom differenten Verlauf. Dieser Unterschied der Altersgruppierung beruht zum Teil auf der Tatsache, daß das jugendliche Alter vorwiegend mit Tumoren der lymphatischen Reihe betroffen wird, seien es nun Lymphosarkome, die als solche diagnostiziert worden sind oder dann die meist ebenfalls in diese Gruppe zu ordnenden Rundzellensarkome. Es kommen aber auch Spindelzellsarkome und Fibroneurosarkome vor dem 20. Lebensjahr vor (1 Fall von Spindelzellsarkom von Finlayson bei einem $3^1/_2$jährigen Knaben, 1 Fall von kleinzelligem Spindelzellsarkom bei einem 8jährigen Mädchen (Demel), 1 Myosarkom bei einem 12jährigen Mädchen von Wunderlich u. a. m.). Andererseits sind aber auch Rundzellensarkome bis ins höchste Alter hinauf beobachtet worden (Giacomo bei einer 91jährigen Frau).

c) Auch die Verteilung auf das **Geschlecht** variiert. Meist wurde ein leichtes Überwiegen des männlichen Geschlechtes gefunden (Flebbe, Konjetzny, Arbenz, Balfour-McCann). Einige wenige amerikanische Autoren fanden im Gegenteil das weibliche Geschlecht bevorzugt. Unsere Fälle von primärem Magensarkom betrafen alle 3 Männer. Eine große Differenz scheint nicht zu bestehen.

d) Die **klinische Symptomatologie** der Magensarkome ist vielgestaltig. Eine ganze Reihe von Fällen sind mitgeteilt, die symptomlos verlaufen sind und erst als Zufallsbefund bei der Sektion entdeckt wurden (Fleiner, Kaufmann, Balfour, Di Giacomo, Cellina).

Es sind aber auch Fälle bekannt, die durch Perforation und Blutung ad exitum kamen. Die Mehrzahl der Patienten zeigt aber eine kürzere oder längere Anamnese.

Schlesinger hat als erster auf die klinische Bedeutung des Magensarkoms hingewiesen und seit Konjetzny ist die Ansicht, daß das Magensarkom nur pathologisch-anatomisches Interesse darbiete, widerlegt.

Das klinisch wechselreiche Bild ist durch die mannigfaltigen Variationsmöglichkeiten im anatomischen und histologischen Bau bedingt.

Die Anamnese zeigt keine charakteristischen Punkte. Sie reicht meist nur wenige Monate zurück, kann sich aber auch über Jahre erstrecken. Während Ziesché und Davidson Schmerzen als eines der frühesten Symptome betrachten, sind Hesse und Konjetzny der Ansicht, daß ausgesprochene Schmerzen als Spätsymptome aufzufassen seien. Die Art der Schmerzen wechselt. Auffallend bleibt allerdings der Umstand, daß sich diese im Gegensatz zum Ulkus nach dem Essen häufig verschlimmern. Nach Simon haben Magenschmerzen beim Magensarkom doch einen gewissen differentialdiagnostischen Wert, indem sie beim Karzinom — abgesehen von den Endstadien —, nicht gerade die Regel darstellen. Auffallend häufig findet man die Klage über einen „Druck in der Magengegend".

Erbrechen stellt ein häufiges Symptom dar, das bis zur Hälfte der Fälle beobachtet wurde (Hesse, Balfour). Das Erbrechen von kaffeesatzartigen Massen wird aber beim Magensarkom selten gefunden.

Die Tumorbildung stellt beim Magensarkom das klinische Hauptsymptom dar. Ein positiver palpatorischer Befund wird ungleich häufiger gefunden als beim Karzinom.

Die Azidität ist oft herabgesetzt. Der Mangel an freier Salzsäure ist aber nicht so häufig wie beim Karzinom. Wenn der Tumor exulzeriert ist und zur sekundären Gastritis geführt hat, ist ein nachweisbarer Unterschied gegenüber dem Karzinom nicht zu erwarten. Ebenso verhält es sich mit dem positiven Blutbefund im Stuhl.

Die Anämie tritt als Folge der Blutung oder in weiter fortgeschrittenen Fällen durch Allgemeinwirkung auf. Sie hat den Charakter der sekundären Anämie.

Ikterus wird meist als Folge von Lebermetastasen oder durch Druck großer Tumoren auf die Gallengänge aufgefaßt (Kadrnka, Konjetzny). Einer unserer Fälle zeigte in der unmittelbaren Anamnese einen intermittierenden Ikterus, ohne daß Lebermetastasen vorhanden gewesen wären oder der Tumor mechanisch die Gallengänge komprimiert hätte. Aszites und Ödeme treten ebenfalls erst als Spätsymptome auf.

Schlesinger legt dem Nachweis einer Milzvergrößerung große Bedeutung bei, doch wurden seine Angaben nicht bestätigt. Unter unseren eigenen Fällen findet sich einmal bei dem sekundären Magensarkom auf dem Röntgenbild eine nachweisbare Milzvergrößerung, ohne daß hierfür eine anatomische Grundlage im Sinne einer Pfortaderthrombose oder einer mechanischen Behinderung des Venenabflusses zu finden wäre.

Das Kundratsche Symptom — die Schwellung der Lymphfollikel des Zungengrundes — hat großen differentialdiagnostischen Wert, indem es nach Konjetzny bei Vorhandensein eines palpablen Magentumors mit ziemlicher Sicherheit für eine regionäre aleukämische Lymphomatose des Magens spricht.

Albuminurie wird, wenn nicht Nierenmetastasen bestehen, die an und für sich sehr selten vorkommen (Fälle von Baasch, Moser, Fleiner, Kadrnka), als Ausdruck der Allgemeinschädigung beobachtet, so auch in einem unserer eigenen Fälle, bei dem autoptisch eine Verfettung der Tubuli festgestellt werden konnte.

Der Blutbefund erlaubt ebenfalls keine Entscheidung. Auffällig war in 3 von unseren Fällen eine Lymphopenie, eine Beobachtung, wie sie auch in den Fällen von Schindler und Kolbe vorliegt.

Temperaturen werden bei zerfallenden Tumoren beobachtet. Auch die Senkungsreaktion gibt ein Spiegelbild der Allgemeinschädigung, die bemerkenswerterweise beim Sarkom bedeutend später eintritt als beim Karzinom. 2 von unseren Fällen hatten eine normale Senkungsreaktion, ein weit fortgeschrittener Fall zeigte eine solche von 26 mm nach der ersten Stunde.

Auch die Kachexie tritt beim Sarkom relativ spät auf, jedenfalls später als beim Karzinom. Ein bedeutend sensiblerer Indikator stellt die Gewichtskurve dar. Der Gewichtsabfall kommt beim Sarkom ebenso wie beim Karzinom vor (siehe Fall 4 der Krankengeschichten). Er ist möglicherweise zu Beginn des Leidens weniger intensiv.

Gastroskopisch ist bisher ein einziger Fall mitgeteilt. Schindler erwähnt, daß die Schleimhautfalten bei Anwesenheit eines Sarkoms unverändert sind oder dann so mächtig infiltriert seien, daß starre leistenartige Bänder oder knollige Erhebungen nachweisbar seien.

e) **Ätiologische Faktoren** sind bisher keine bekannt. Die Rolle des Traumas spielt, wenn dasselbe auch in einzelnen Fällen möglich oder gar wahrscheinlich ist (Brooks, Ziesché, Davidsohn, McWharter, Dainelli, Loben), sicher eine untergeordnete Bedeutung. Auch das Ulcus ventriculi kann nicht als Mutterboden für das Sarkom betrachtet werden. Der Fall von Michailoff, der in einem Ulcus ventriculi mit den typischen histologischen Veränderungen ein Sarkom festgestellt hat, stellt eine große Seltenheit dar. Die Rolle des Ulcus ventriculi kann schon allein der Wahrscheinlichkeit nach abgelehnt werden, weil das Ulkus sehr häufig ist und das Sarkom einen sehr seltenen Befund darstellt. Im Gegensatz hierzu ist die maligne Entartung eines primären benignen Magentumors nicht nur theoretisch begründbar, sondern in einzelnen Fällen auch

einwandfrei nachgewiesen worden (Eiselsberg, Schiller, Konjetzny, Tilger und Hacker). Zuverlässige Angaben über die Häufigkeit der malignen Entartung von gutartigen Magentumoren besitzt man angesichts der Seltenheit gutartiger Magentumoren bis heute noch nicht, es ist aber denkbar, daß einzelne histologische Stereonormen einen präsarkomatösen Zustand darstellen.

f) Die **Lokalisation** des Magensarkoms bietet für die Röntgendiagnose ein besonderes Interesse, weil sie unter Umständen ein Wahrscheinlichkeitsmoment darstellen kann. Die Magensarkome treten als Einzeltumoren auf. Wenn multiple Tumoren gefunden werden, liegt nach Konjetzny Metastasenbildung eines Primärtumors vor. Es wurde immer wieder hervorgehoben, daß das Magensarkom im Gegensatz zum Karzinom die Magenostien verschone; in bezug auf den Pylorus trifft dies sicher nicht zu. Nach Hesse zeigen ein Viertel der Magensarkome diffuses Wachstum, ein Viertel gehen von der großen Kurvatur aus und ein Viertel haben ihren Sitz am Pylorus. Borrmann findet als häufigste Lokalisation die große Kurvatur, an zweiter Stelle folgt der Pylorus. Unter 58 Fällen des Schrifttums, in denen wir Angaben über den Sitz finden konnten, findet sich die in Tabelle 1 verzeichnete Häufigkeitsverteilung auf die verschiedenen Magenabschnitte.

Tabelle 1. Lokalisation des Magensarkoms bei 58 aus der Literatur gesammelten Fällen

Große Kurvatur	14 Fälle	Vorderwand	8 Fälle
Pylorus	14 Fälle	Diffuse Infiltration	4 Fälle
Kleine Kurvatur	11 Fälle	Kardia	1 Fall
Hinterwand	6 Fälle		

Es entfallen demnach rund ein Viertel der Fälle auf die große Kurvatur und den Pylorus, aber auch die kleine Kurvatur kommt in annähernd gleicher Häufigkeit als Ausgangspunkt des Magensarkoms in Frage. Bemerkenswert bleibt allerdings die Tatsache, daß die große Kurvatur relativ häufig primär betroffen wird, so daß man bei Vorliegen eines Tumors der großen Kurvatur mit Recht an ein Sarkom denken darf. Trotz des häufigen Sitzes am Pylorus betonen Hesse, Flebbe, Yates, Aschoff und Kaufmann die Seltenheit der Pylorusstenose beim Magensarkom. Konjetzny betont, daß das Sarkom nicht wie das Karzinom fast immer ausgesprochene Neigung zur Schrumpfung besitzt. Eine zirkuläre Verengerung stellt aber trotzdem die Regel dar, was speziell für die Lymphosarkomatosen gilt, bei denen die ihnen häufig eigene Vernarbungstendenz die Schrumpfung bedingt. Es sollte hierdurch zur Pylorusinsuffizienz, unter Umständen zur kompensierten Stenose kommen, doch ist eigenartigerweise die Pylorusinsuffizienz nur in einem Fall von Cellina erwähnt mit der Bemerkung: „starres Rohr ohne Stenose." Balfour und McCann betonen, daß die Pylorusstenose in ihren Fällen deshalb selten war, weil der Tumor zwar oft im Antrum, aber doch weit genug vom Pylorus entfernt gesessen habe, als daß dieser zur Stenose hätte führen können.

g) Die primären Magensarkome lassen sich nach ihrem **histologischen Aufbau** einteilen in Rundzellensarkome und Lymphosarkome, die nach Hesse 40% sämtlicher Magensarkome ausmachen, in Spindelzellen- bzw. Fibrosarkome (20%), Myosarkome (16%), polymorphzellige Sarkome (7%). Daneben werden noch als seltene Tumorformen Angio-, Myxo-, Fibroneurosarkome beschrieben. Auf die Streitfrage betr. der Nomenklatur von Angiosarkomen und Endotheliomen sei hier nicht näher eingegangen.

Einen Fall von Fibroneurosarkom beschreibt Dahs. Etwas Analoges findet man unter dem Namen Schwannom im französischen Schrifttum (Picard, Gosset-Bertrand). Diese Tumoren sollen in allen 3 beschriebenen Fällen ein klinisch malignes, histologisch benignes Bild geboten haben.

h) Wenn ein **makroskopisches Charakteristikum** die Röntgendiagnose als solche ermöglichen kann, dann muß es die spezielle Form des Sarkoms bzw. die spezielle Form einer einzelnen histologischen Sarkomart des Magens sein.

Das makroskopische Aussehen der einzelnen histologischen Sarkomformen ergibt nach dem vorliegenden Schrifttum folgendes Bild:

1. Zellarme Spindelzell- und Fibrosarkome entsprechen in der Regel exogastrischen gestielten Magensarkomen. Sie sind derb und unterliegen keinen regressiven Veränderungen, im Gegensatz zu
2. den Myosarkomen, die die größten bekannten exogastrischen Tumoren liefern, aber von ungleicher Konsistenz und sehr gefäßreich sind. Dasselbe scheint für die
3. Myxosarkome zu gelten (Fall von Heller-Konjetzny).
4. Polymorphzellige Spindelzellsarkome sitzen dem Magen meist breitbasig auf. Endogastrische Sarkome pflegen ebenfalls Fibrosarkome zu sein, doch existieren darüber noch zu wenig Angaben (Geymüller, Konjetzny).
5. und 6. Rundzellen- und Lymphosarkome bilden die Gruppe der infiltrierenden Sarkome, und zwar entweder mehr in Form der fungösen oder der ausgesprochen infiltrativ wachsenden Tumoren. Es sind aber auch schon eine Reihe von Lymphosarkomen bekannt, die am Pylorus einen zirkulären Tumor gebildet haben und hierdurch zur Stenose führten. Die Schleimhaut ist meist exulzeriert, bei der fungösen Form im Sinne eines kraterförmigen Ulkus oft mit auffallend stark aufgeworfenen Rändern. Bei der flächenhaften Form ist die Oberfläche entweder glatt oder grob gewulstet. Einzelne Fälle zeigen eine auffallend breite Infiltration der befallenen Magenwand.

Dem makroskopischen Aussehen nach hat man vor 1921 die Magensarkome in gastrische und exogastrische Formen eingeteilt. Hesse hielt noch 1912 die Einteilung in klinisch und anatomisch charakteristische Erscheinungsformen für unmöglich und es ist das Verdienst Konjetznys, die einzelnen makroskopischen Arten in bezug auf ihren histologischen Bau unterschieden zu haben. Wenngleich Borrmann diese Einteilung für vielleicht zu spezialisiert hält, so kann nur der Versuch einer solchen Gruppierung eine Grundlage für die Diagnostik der Magensarkome geben. Konjetzny unterscheidet bei den exogastrisch sich entwickelnden Tumoren

1. gestielte derbe Magensarkome (zellarme Spindelzellsarkome, Fibrosarkome),
2. gestielte weiche bis zystische Sarkome (Myosarkome, zellreiche Spindelzellsarkome),
3. breitbasige, dem Magen aufsitzende weiche Sarkome (zellreiche Spindelzellsarkome, Rundzellensarkome).

Die exogastrischen Tumoren können mannskopfgroß und mehrere Kilogramm schwer werden und bedingen deshalb durch Zug am Magen dessen Dislokation nach unten. Sie können vom Netz derart eingehüllt werden oder auch in dieses hineinwachsen an der großen Kurvatur, daß man den Eindruck eines primären Netztumors bekommt (Pseudonetztumor Borrmann). Die Magenwand ist oft am Ansatz der Geschwulst trichterförmig ausgezogen (Virchow, Durante, Konjetzny). Andererseits können schlauchförmige, darmähnliche Ausziehungen des Magens zustande kommen. Diese Deformationen sind aber auch durch gutartige exogastrische Tumoren möglich, so daß man, ohne Nachweis eines Infiltrates, diese Tumoren im Röntgenbild nicht von einem Magensarkom unterscheiden kann. Wenn der Tumor aber breitbasig der Magenwand aufsitzt und zur Infiltration derselben führt, ist schon makroskopisch der Verdacht auf Sarkom naheliegend. Regressive Prozesse in einem gestielten exogastrischen Tumor, seien es nun Verkalkungen oder Vereiterungen, können sowohl bei gut- wie bei bösartigen Tumoren vorkommen, so daß sie weder im einen, noch im anderen Sinn verwertbar sind.

Die endogastrischen Sarkome sind selten, ihre Oberfläche ist pilzförmig, sie sind früh exulzeriert.

Die flächenhaft in der Magenwand sich ausbreitenden Sarkome lassen eine expansiv wachsende, meist fungöse, und eine ausgesprochen infiltrativ wachsende Form unterscheiden, wie schon oben beschrieben wurde. Die flächenhaft in der Magenwand sich ausbreitenden Tumoren sind histologisch in der Mehrzahl Rundzellen- oder Lymphosarkome. Die ausgesprochen infiltrativ wachsenden Formen können mit einem Skirrhus verwechselt werden.

Von diesen Sarkomen ist die Kundratsche Lymphosarkomatose abzugrenzen, die entweder mit der klinisch ersten oder klinisch auffälligsten Lokalisation im Magen beginnen kann. Man muß sich in diesen Fällen hüten, evtl. später auftretende Tumorlokalisationen in andere Körperregionen als Metastasen eines primären Magensarkoms aufzufassen.

Metastasen

treten beim primären Magensarkom verhältnismäßig spät und weniger häufig als beim Magenkarzinom auf (etwa in 40—75% der Fälle). Rundzellen- und Lymphosarkome machen am häufigsten Metastasen. Es ist aber bei diesen Tumoren immer an die Möglichkeit einer Systemaffektion zu denken. Auffällig ist vor allem die Tatsache, daß im Gegensatz zu den primären Sarkomen anderer Organe die Magensarkome sehr selten Lungenmetastasen machen. Der Ausbreitungsweg scheint sich nach den bisher vorliegenden Mitteilungen von demjenigen des Karzinoms nicht charakteristisch zu unterscheiden. Was vom Magenkarzinom abweicht, sind nach Lofaro gelegentlich im Darm auftretende, nichtstenosierende Infiltrationen auf sarkomatöser Basis.

Das Karzinosarkom

(Queckenstedt, Lindemann, Konjetzny, v. Saar, Schuback) ist noch bedeutend seltener als das reine Sarkom, und man ist schon wegen der enormen Seltenheit nicht berechtigt, aus einem speziellen Röntgenbefund ein Karzinosarkom zu diagnostizieren, denn auch dieses ist — soweit Beobachtungen bisher vorliegen — nicht durch eigene makroskopische Form charakterisiert.

Sekundäres Magensarkom

Die Zahl der Mitteilungen im Schrifttum ist bedeutend geringer als diejenige über primäre Magensarkome. Im ganzen konnten wir von 1862—1933 23 Fälle in dem uns zugänglichen Schrifttum finden. Zum Teil mag dies darauf beruhen, daß die Fälle von sekundärem Magensarkom nur geringes klinisches Interesse dargeboten haben, zum anderen Teil aber auch sicher darauf, daß das sekundäre Magensarkom tatsächlich seltener vorkommt als das primäre. Wenn man die zahlenmäßig wohl am häufigsten vorkommende Metastase des Melanosarkoms, das heute, soweit es Metastasen von Melanomen der Haut anbetrifft, zum Teil nicht mehr als Sarkom anerkannt wird, nicht in diese Betrachtungen einbezieht, dann ist die Zahl wohl noch kleiner. Meistens handelt es sich um Lymphosarkommetastasen. Klinisches Interesse bietet das sekundäre Magensarkom hauptsächlich dann, wenn die Metastase eine isolierte ist, zum mindesten isoliert im Magen auftritt. Bei der Diagnose eines sekundären Lymphosarkoms des Magens muß immer wieder eine Systemaffektion ausgeschlossen werden.

Wahrscheinlich entstehen die Metastasen im Magen, wie Borrmann dies für das sekundäre Magenkarzinom glaubhaft macht, nicht durch Implantation, sondern lymphogen.

Der Sitz des sekundären Magensarkoms ist meist in der Submukosa zu finden. Nach Kaufmann handelt es sich um umschriebene münzenförmige oder beetartige Infiltrate, die oft an der Oberfläche exulzeriert sind. Eine spezielle Symptomatologie besteht für das sekundäre Magensarkom im übrigen nicht.

3. Die Röntgensymptome des Magensarkoms

Die Röntgendiagnose spielt heute bei der Diagnose der Magentumoren eine ausschlaggebende Rolle. Bevor auf die Besprechung der einzelnen im Schrifttum mitgeteilten Röntgenbefunde eingegangen wird, seien unsere 4 eigenen Fälle von Magensarkom kurz kasuistisch dargestellt.

Eigenes Material

Es handelt sich um 3 Fälle von primärem Magensarkom und um 1 Fall von sekundärem Magensarkom. Die Krankengeschichten sind im folgenden auszugsweise mitgeteilt.

Fall 1. A. O., 42jähriger Ingenieur. Familienanamnese und persönliche Anamnese bieten bis zum Beginn des jetzigen Leidens nichts besonderes. Im Juli 1929 erkrankt der Patient mit Blähungen im Oberbauch, er kann den Kleiderdruck im Oberbauch rechts nicht ertragen. Oft saures Aufstoßen, Druck, aber keine Schmerzen in der Magengegend. Im Oktober 1929 Herniotomie, die komplikationslos verläuft. Patient klagt immer wieder über Blähungen in der Magenregion. Die Magenuntersuchung ergibt keinen einwandfreien Befund; an der großen

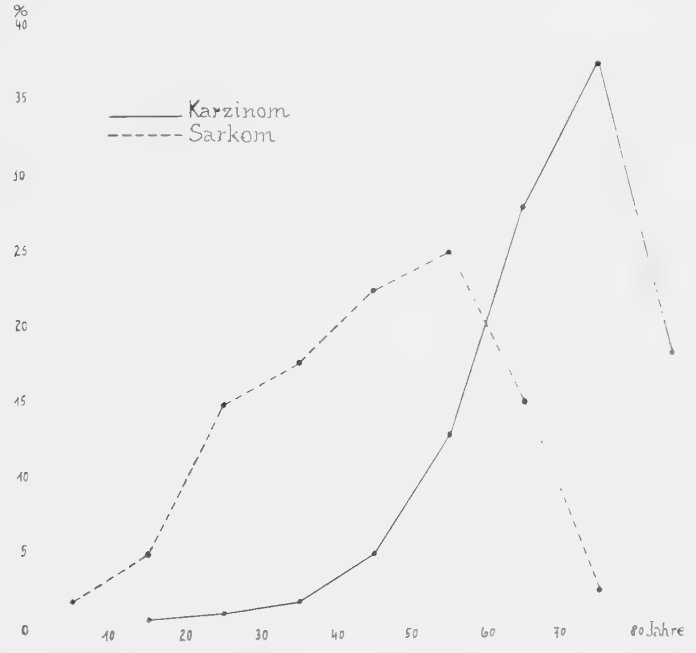

Abb. 1. Vergleich der Altersgruppierung beim Magenkarzinom und -sarkom. Auf der Abszisse ist das Lebensalter, auf der Ordinate die prozentuale Verteilung eingetragen. Als Grundlage für die Berechnung wurden beim Magensarkom die Zahlen von 121 Fällen der Jahre 1922—33 gewählt. Für das Magenkarzinom dienten uns als Grundlage die Zahlen des Eidgen.-statistischen Amtes von 1916—20.

Kurvatur fällt eine Stelle auf, die umschrieben das Bild von verbreiterten Schleimhautfalten zeigt. Eine bestimmte Diagnose kann nicht gestellt werden. Im April 1930 ist der Blutbefund im Stuhl positiv. Die Magensaftuntersuchung ergibt völliges Fehlen der freien Salzsäure, Milchsäure positiv. Eine erneute klinische Durchuntersuchung ergibt nach Probefrühstück einen Wert für die freie Salzsäure von 3 und eine Gesamtazidität von 28. Hg 80%, Leukozyten 10000, Lymphozyten $8^1/_3$%. Blutsenkungsgeschwindigkeit 26 mm nach 1 Stunde. Urin o. B. Palpatorisch ist in der Magenregion nichts Pathologisches festzustellen. Die Blutuntersuchung im Stuhl fällt 2mal negativ aus. Die Röntgenuntersuchung am 12. 5. 1930 zeigt einen hakenförmigen orthotonischen Magen, der etwas unterhalb der Mitte der großen Kurvatur einen konstanten Füllungsdefekt aufweist (siehe Abb. 2:6). Der Defekt ist relativ glatt begrenzt. Eine Resistenz ist an dieser Stelle nicht nachweisbar, doch gibt der Patient bei der Palpation Schmerz an. Es wurde keine bestimmte Röntgendiagnose gestellt. Außer an Karzinom wurde an narbige Verziehungen gedacht, weil der Befund für ein Karzinom nicht ganz typisch gewesen ist. Es wurde dringend die Probelaparotomie empfohlen. Obere Medianlaparotomie am 16. 5. 1930 (Dr. Ritter). An der großen Kurvatur fand sich im Korpusabschnitt ein etwa walnußgroßer Knoten, an der Hinterwand des Magens fanden sich zahlreiche, zum Teil flächenhafte Verwachsungen mit dem Pankreas resp. mit der Bauchhinterwand. Die Verwachsungen wurden durchtrennt, Resektion nach Billroth II. Im Präparat findet sich an der großen Kurvatur ein flaches, über fünffrankstückgroßes, ulzeröses Infiltrat, das weit auf die Hinterfläche des Magens übergreift. Einzelne Ausläufer reichen bis an die kleine Kurvatur und hier sehr nahe an die kardiale Resektionsstelle. Ein zweites Ulkus liegt etwa 3 cm vom großen Ulkus entfernt, mitten in der Hinterwand des Magens. Auch dieses

Ulkus ist zackig begrenzt und infiltriert. Die Geschwürsränder sind nicht aufgeworfen. Die histologische Untersuchung ergibt Lymphosarkom. Postoperativer Verlauf o. B. Der Patient wird nachbestrahlt und bleibt bis Ende 1933 symptomfrei. Zur Zeit ist er wegen Lendenwirbelmetastasen neuerdings in Strahlenbehandlung.

Epikrise. Bei einem jungen, sonst gesunden Mann wird nach längerdauernder uncharakteristischer Magenanamnese an der großen Kurvatur ein eigenartiger Füllungsdefekt festgestellt, der wegen der Form und der Lokalisation den Röntgenarzt veranlaßte, die Diagnose nicht mit Sicherheit auf Karzinom zu stellen. Bei der Durchuntersuchung fiel auf, daß der Patient eine Lymphopenie hatte (relativ und absolut), daß die Blutsenkung erhöht war, daß der Blutbefund im Stuhl das eine Mal positiv, das andere Mal negativ ausfiel, ferner daß das Probefrühstück einen niedrigen Salzsäurewert zeigte.

Fall 2. V. E., 26jähriger Konditor. Die Mutter des Patienten ist seit vielen Jahren magenleidend (Ulkus). 3 Geschwister sind gesund. Er selbst war immer gesund bis zum Beginn des jetzigen Leidens. Als erstes Symptom stellte sich im Juni 1933 Aufstoßen ein, das 6—8 Wochen andauerte. Anschließend machten sich Schmerzen unter dem Proc. xyphoides bemerkbar, die nach dem Essen auftraten und bis zu 2 Stunden andauerten. Der Patient erleichterte sich jeweils durch Erbrechen. Das Erbrechen stellte sich anschließend auch spontan ein und wurde immer häufiger (Retentionserbrechen). Der Appetit blieb gut, doch hatte der Patient wegen der Schmerzen Angst vor dem Essen. Es stellte sich Sodbrennen ein, ferner ausstrahlende Schmerzen gegen die Lunge „wie eine züngelnde Flamme". Im Magen starkes Rumpeln und Blähungen. Wegen immer stärker werdender Stenosebeschwerden tritt der Patient ein halbes Jahr nach Krankheitsbeginn ins Kantonspital Münsterlingen ein. Gewichtsabnahme 18 kg. Der Allgemeinstatus läßt außer den Symptomen einer akuten Abmagerung nichts Pathologisches feststellen. Lokal ist keine Resistenz palpabel. Hg 73%, Leuko 8000, Lympho 10,5%, Senkungsreaktion 5 mm in der ersten Stunde. Die fraktionierte Magenausheberung ergibt nach Probefrühstück für die freie HCl einen Wert von 25, für die Gesamtazidität eine solche von 30. Okkultes Blut im Stuhl positiv. Urin: Eiweiß in Spuren. Die Röntgenuntersuchung nüchtern (siehe Abb. 2:11) zeigt einen sehr langen, mäßig ektatischen Magen, der im Stehen bis auf die Höhe des 1. Sakralwirbels reicht. Die Schleimhautfalten des Magens sind verbreitert. Die Konturen sind glatt. Der Pylorus ist bei der Durchleuchtung nicht durchgängig. Die folgende Aufnahme nach 3stündigem Zuwarten zeigt, daß noch der gesamte Brei im Magen ist. An der Stelle des Pylorus findet sich ein schmaler, eben durch feine Kontrastniederschläge gezeichneter Kanal, durch den eine minime Portion von Kontrastbrei in den Bulbus duodeni eingedrungen ist. Der Pylorus ist von einem zirkulären Tumor eingenommen, der sowohl gegen den Magen wie gegen den Bulbus scharf abgesetzt ist. Der Tumor scheint nicht grob ulzeriert zu sein. Selbst nach 24 Stunden zeigt der Magen im Stehen einen 3-querfingerbreiten Kontrastniederschlag. Die Röntgendiagnose wird auf einen stenosierenden malignen Tumor im Pylorusbereich gestellt. Wegen der Form und dem jugendlichen Alter wurde die Diagnose nicht mit Bestimmtheit auf Karzinom gestellt. Operation am 31. 10. 1933 (Dr. Ritter): Obere Medianlaparotomie. An der Stelle des Pylorus findet sich ein pflaumengroßer Tumor, der an der kleinen Kurvatur weißlich durchschimmert. Längs der großen und kleinen Kurvatur finden sich mehrere bis kirschgroße Drüsen. Der Magen ist auffallend gut beweglich, kein Einwachsen von Tumorgewebe in Nachbarorgane. Resektion nach Billroth II. Das Präparat zeigt am Pylorus einen wulstigen, zum Teil fast gelatinös zerfließlichen Tumor, der diese Magenregion zirkulär einnimmt und in der Mitte exulzeriert ist. Die Ränder des Tumors sind breit aufgeworfen. Die histologische Untersuchung des Pylorustumors ergibt mikrozytenreiches Rundzellensarkom des Magens (v. Albertini). Postoperativer Verlauf o. B. Nachbestrahlung einfach-fraktioniert vom 1. bis 11. 12. 1933 von 2 Feldern mit je 5mal 300 r, 1 mm Cu, 170 kV.

Epikrise. Ein 26jähriger Mann erkrankt mit Magenbeschwerden, deren hervorstechendstes Symptom die Pylorusstenose ist. Ulkusbeschwerden bestanden keine. Die Untersuchung zeigt als auffälligen Befund einen Wert für freie HCl von 25, niedrige Senkungsreaktion, niedrigen Lymphozytenwert. Die Röntgenuntersuchung ergibt einen zirkulären Tumor am Pylorus, der für Karzinomdiagnose einen atypischen Aspekt darbietet. Histologisch liegt ein mikrozytenreiches Rundzellensarkom vor. Diese Tumoren wurden früher einfach zu den kleinzelligen Rundzellensarkomen oder zu den kleinzelligen Lymphosarkomen gerechnet. Sie unterscheiden sich von den Rundzellensarkomen im allgemeinen durch ihren Reichtum an Mikrozyten und sind deshalb von Albertini als spezielle Tumorform von den Rundzellensarkomen abgetrennt worden.

Fall 3. K. R., 48jähriger Mann, Tramkondukteur. Familienanamnese o. B. Im Januar 1931 Prostatektomie. Im Januar 1932 Klinikaufenthalt wegen Hyperthyreoidismus. Das jetzige Leiden beginnt im Januar 1933, indem der Patient eine allmähliche stetige Zunahme des Bauchumfanges feststellt, ohne daß er Störungen von seiten des Verdauungstraktes wahrnimmt. Er hat keine Schmerzen. Anfangs März 1933 tritt allmählich ein immer stärkerwerdender Ikterus auf mit gewaltigem Erbrechen. Die Stühle sind hellbraun. Der Bauchumfang bleibt stationär. Es treten jetzt Schmerzen im Epigastrium und unter dem linken Rippenbogen auf. Im April 1933 verschwindet der Ikterus spontan. Die allgemeine Schwäche nimmt zu. Am 10. 5. 1933 wird der Arzt erstmals gerufen, der den Patienten in die Klinik einweist. Der Allgemeinstatus zeigt außer der Kachexie nichts Abnormes. Im epigastrischen Winkel fühlt man einen mannskopfgroßen Tumor in der Mittellinie mit glatter Oberfläche und weich-elastischer Konsistenz. Der Tumor ist respiratorisch etwas verschieblich, bis zum Nabel reichend. Hg 72%, Leuko 8000, Lympho 6%, Bilirubin 18, Diastase 256, Eiweißspuren im Urin, Urobilin 19 mg%. Der Magensaft ist in allen Portionen alkalisch. Es finden sich Enterostreptokokken, Bacterium coli, Soor und

Milchsäurebazillen darin. Die Benzidinprobe im Stuhl ist negativ. Die Röntgenuntersuchung (siehe Abb. 2:3) ergibt einen stark elongierten Magen, der einen großen Weichteiltumor von 20 cm Breite und 20 cm Höhe umkreist. Der Magenkörper läßt sich gegenüber dem Tumor nicht verschieben. Der Pylorus liegt 3 cm rechts von der Mittellinie, er ist glatt durchgängig, keine Passagestörung im Bereiche des Magens und der oberen Dünndarmschlingen. Das Kolon zeigt außer einer Verlagerung nichts Abnormes. Es wird die Wahrscheinlichkeitsdiagnose auf zystischen Tumor des Pankreaskopfes gestellt. Am 25. 5. 1933 wird eine Probelaparotomie



Abb. 2. Die verschiedenen Typen der Magensarkome, zusammengestellt nach histologisch sichergestellten Magensarkomen. 1 = breitbasiges exogastrisches Sarkom der kleinen Kurvatur, Myosarkom (Gosset); 2 = exogastrisches Sarkom der kleinen Kurvatur, Myxosarkom (Heller-Konjetzny); 3 = breitbasiges exogastrisches Sarkom der kleinen Kurvatur, polymorphzelliges Sarkom (eigener Fall, Nr. 3); 4 = breitbasiges exogastrisches Sarkom der großen Kurvatur, Spindelzellsarkom (Lüdin); 5 = endogastrisches Sarkom, Spindelzellsarkom (Geymüller); 6 = Sarkom der großen Kurvatur, Lymphosarkom (eigener Fall, Nr. 1); 7 = infiltrierendes Magensarkom der Vorderwand, vom Antrum bis zum Pylorus reichend, Retikulosarkom (Jaki); 8 = Sarkom der kleinen Kurvatur, großzelliges Rundzellensarkom (Bohmansson); 9 = Sarkom des Pylorus, Rundzellensarkom (Bohmansson); 10 = infiltrierender Tumor von der Kardia bis zum Pylorus reichend, Lymphosarkom (Nissen); 11 = zirkulärer stenosierender Tumor des Pylorus, Lymphosarkom (eigener Fall, Nr. 2).

vorgenommen (Prof. Clairmont). Das Peritoneum ist der Tumorkapsel stark adhärent, es wird eröffnet, beidseits auf eine kleine Distanz abgeschoben und eine Stichinzision in den Tumor vorgenommen. Es entleert sich eine schokoladeartig verfärbte Flüssigkeit. Die Inzision wird verbreitert und man entfernt massenhaft nekrotisches Gewebe von fettähnlichem Aspekt. Man stellt intra operationem die Diagnose auf Pankreaszyste, die wegen der Größe (und der Nachbarbeziehungen) inoperabel ist. Es wird eine Marsupialisation vorgenommen. Die pathologisch-anatomische Diagnose lautet auf polymorphzelliges Sarkom. Im Anschluß an den Eingriff nimmt die Kachexie allmählich zu und der Patient kommt 4 Wochen nach der Operation ad exitum. Autoptisch findet man, daß der Tumor nicht vom Pankreas, sondern von der kleinen Kurvatur des Magens ausging. Die Magenschleimhaut war überall intakt. Es fand sich nur in der Pylorusgegend in einer Lymphdrüse eine Metastase. Der

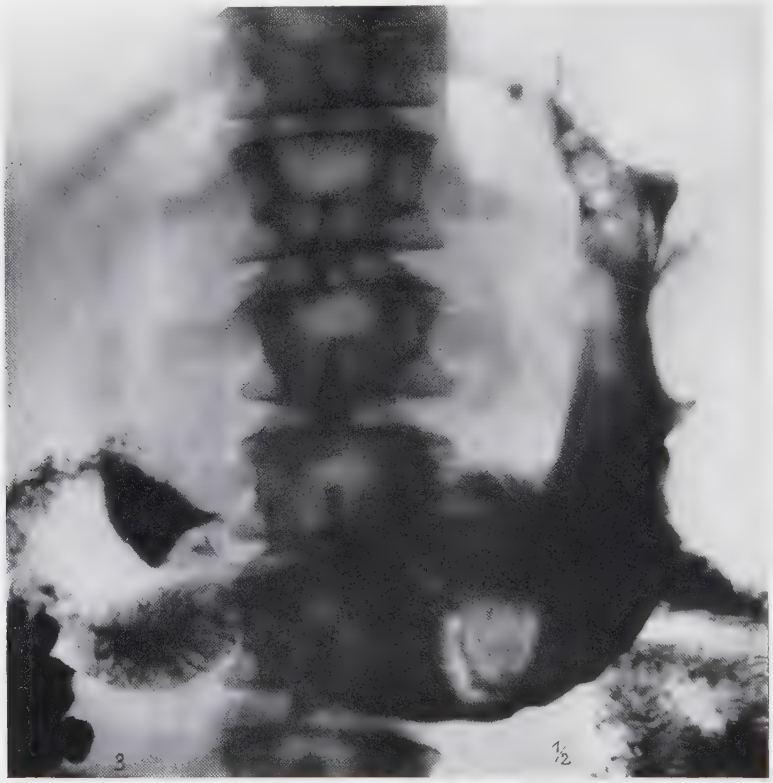

Abb. 3. Metastatische Schleimhautinfiltration des Magens nach primärem Lymphosarkom der linken Tonsille.

linke Leberlappen war vom Tumor unterwachsen, jedoch nicht infiltriert. Die Gallenwege waren frei, der Pankreas war vollständig intakt.

Epikrise. Ein 48jähriger Mann bemerkt ohne wesentliche Beschwerden einen rasch wachsenden Tumor im Oberbauch mit vorübergehendem Ikterus. Die Röntgenuntersuchung zeigt oberhalb der kleinen Kurvatur des Magens im Epigastrium einen riesigen Tumor, dem gegenüber der Magen nicht verschieblich war. Man stellte die Wahrscheinlichkeitsdiagnose auf zystischen Pankreastumor, welche Diagnose auch nach Probelaparotomie aufrechterhalten wurde. Erst die Autopsie zeigte, daß es sich um ein polymorphzelliges Sarkom handelte, das von der kleinen Kurvatur ausging.

Fall 4. K. H., 56jähriger Eisenbahnbeamter. Familienanamnese o. B. Mit 30 Jahren rezidivierende Brustfellentzündung, die geheilt wurde. Das jetzige Leiden beginnt im Februar 1932 mit Kratzen im Hals. Im Mai 1932 bemerkt er eine Anschwellung der linken Halsseite. An Stelle der linken Tonsille findet man Anfang Juli 1932 einen exulzerierten Tumor, der auf den weichen Gaumen und die Zunge übergreift und an der lateralen Pharynxwand bis zur Höhe der Vallekula sich ausdehnt. Beidseits am Hals findet man im Karotisdreieck walnußgroße Drüsenknoten. Die histologische Untersuchung aus dem Tonsillartumor ergibt Retothelsarkom. Nach protrahiert-fraktionierter Bestrahlung vom 11. bis 27. 3. 1932 verschwinden der Primärtumor und die Drüsen vollständig. Im Oktober 1932 klagt Patient über Brennen in der Speiseröhre und anschließend stellen sich Schmerzen

unter dem Brustbein ein. Eine Röntgenuntersuchung am 9. 3. 1933 zeigt bei freier Ösophaguspassage im Magen kurz unterhalb der Kardia beginnend, einen grobhöckerigen Füllungsdefekt, der die kleine Kurvatur in ihrem oberen Drittel einnimmt. Der Tumor ist am Fundus als Weichteilschatten zu erkennen, wo er auf die große Kurvatur übergeht. Im vorderen Drittel der großen Kurvatur erkennt man einen hühnereigroßen Füllungsdefekt (siehe Abb. 3). Die distalen Magenpartien sind frei. Pylorus und Bulbus duodeni o. B. Da die Anamnese bekannt war, wird die Wahrscheinlichkeitsdiagnose auf Implantations- bzw. Impfmetastase im Magen gestellt. Der Milzschatten ist erheblich vergrößert. Der Patient kommt erst 3 Wochen später wegen zunehmender Schluckbeschwerden wieder in die Klinik. Es wird von einem vorderen und von einem hinteren Feld einfach-fraktioniert mit je 360 r bestrahlt. Die subjektiven Beschwerden bessern sich wesentlich. Eine Untersuchung 2 Wochen nach Abschluß der Bestrahlung zeigt nur noch geringe Unregelmäßigkeiten im Gebiete des früheren Tumors und eine weitere Kontrolluntersuchung nach 2 Monaten ergibt, daß die ausgedehnten Schleimhautinfiltrate im proximalen Magenabschnitt vollständig verschwunden sind. Der Magenbefund ist durchaus normal. Im September 1933 klagt der Patient erneut über Beschwerden in der Magengegend bei normalem Röntgenbefund des Magens. Man fühlt in der Tiefe rechts der Wirbelsäule in Nabelhöhe eine Resistenz, die auf ein retroperitoneales Infiltrat bzw. paraortale Drüsen zurückgeführt werden. Auf erneute Bestrahlung gehen die Beschwerden wieder zurück. Im Februar 1934 erkrankt der Patient mit einem akuten abdominellen Symptomenbild und kommt im Laufe von wenigen Tagen zu Hause ad exitum. Keine Autopsie.

Epikrise. Ein 56jähriger Patient, der wegen eines histologisch sichergestellten Retothelsarkoms der linken Tonsille mit doppelseitigen Metastasen lokal auf Röntgenbestrahlung symptomfrei wurde, erkrankt an Magensymptomen, die ihre anatomische Grundlage in einem grobhöckerigen Infiltrat im kardialen Abschnitt des Magens haben. Da der Tumor auf relativ kleine Dosen vollständig verschwand, kann mit Sicherheit angenommen werden, daß es sich um einen metastatischen Tumor gehandelt hat.

Das vorliegende Material behandelt 4 Fälle von Magensarkom, 3 primäre und einen Fall von metastatischem Magensarkom. Keiner der 3 Fälle von primärem Magensarkom ist an Hand des klinischen Befundes als solcher diagnostiziert worden. Es lautete aber auch bei keinem der 3 Fälle die Diagnose mit Bestimmtheit auf Magenkarzinom. Denn Röntgenbefund wie Klinik zeigten übereinstimmend wesentliche Abweichungen vom typischen Bild des Magenkarzinoms. Die 2 ersten Fälle fallen in die Gruppe der intramuralen Magensarkome mit flächenhafter Ausbreitung in der Magenwand. Ihrem Charakter nach handelt es sich in einem Fall um einen mehr fungösen Tumor, im andern um ein expansiv wachsendes Sarkom. Im Falle von Lymphosarkom (Fall 1) hat die atypische Lokalisation, sowie die eigenartige Form des Füllungsdefektes Zweifel an der zunächst naheliegenden Diagnose Magenkarzinom aufkommen lassen. Beim 2. Fall, dem mikrozytenreichen Rundzellsarkom, waren es hauptsächlich das jugendliche Alter, dann die Form des stenosierenden Füllungsdefektes mit seinen glatten Grenzen und Konturen, die den Kliniker veranlaßt haben, die Diagnose allgemeiner auf malignen Pylorustumor zu fassen. Es hat sich hier um eine fast vollständige Pylorusstenose gehandelt, ein Befund, der an und für sich für das Magensarkom nicht als charakteristisch gilt. Im 3. Fall liegt ein exogastrisches, breitbasig dem Magen aufsitzendes Sarkom vor mit dem histologischen Bau eines polymorphzelligen Sarkoms. Dieser Fall zeigt, daß beim Magensarkom differentialdiagnostisch nicht nur das Karzinom, sondern bei ausgedehnter Tumorbildung auch ein extragastrischer Tumor eines der Nachbarorgane als Ausgangspunkt in Erwägung gezogen werden muß. Bei der Probelaparotomie wurde zwar eine Fehldiagnose gestellt, die darin ihre Erklärung findet, daß nur ein beschränkter Bezirk des oberen Abdomens bei der Operation übersehen werden konnte und der Tumor allein als solcher seiner zentralen Erweichung wegen mit einer Pankreaszyste verwechselt werden konnte oder gar mußte; trotzdem muß man retrospektiv an Hand des Röntgenbefundes diese Möglichkeit ablehnen, denn es wäre doch zu auffällig, daß eine Pankreaszyste zu einer derart enormen Dehnung der kleinen Kurvatur des Magens führen würde. Zudem war der Magen gegenüber dem Tumor nicht verschieblich. Der Schluß, daß der Tumor tatsächlich von der kleinen Kurvatur ausging, wird jetzt naheliegend und die weitere Verfolgung des Gedankens müßte bei der großen Ausdehnung des Tumors auf die Diagnose eines exogastrischen Sarkoms führen. Der Fall zeigt eine auffallende Ähnlichkeit mit den von Gosset und Konjetzny-Heller veröffentlichten Sarkomen der kleinen Kurvatur, bei denen der Tumor in gleicher Weise zu einer darmähnlichen Dehnung des Magens geführt hat. Bei dem 4. Fall (sekundäres Magensarkom) war die Diagnose aus Analogieschlüssen naheliegend

und es wurde durch den weiteren Verlauf die Diagnose vollauf bestätigt, obwohl der Tumor am metastatischen Tumorort selbst histologisch nicht verifiziert ist. Das Magenrelief, das neben einer Reihe von groben Höckern und Infiltraten noch intakte Schleimhautfalten erkennen ließ, war für einen sekundären, multilokulär sich entwickelnden Tumor charakteristisch. Die Diagnose Sarkom wurde auf Grund der Vorgeschichte gestellt.

Die **Röntgendiagnose des Magensarkoms** hat zunächst das Magenkarzinom, dann aber auch Tumoren des Netzes, der Milz, des Pankreas, ferner gutartige Magentumoren und schließlich das Ulcus ventriculi differentialdiagnostisch in Erwägung zu ziehen.

Bis heute ist noch kein primäres Magensarkom aus dem Röntgenbild allein als solchem diagnostiziert worden, dagegen half das Röntgenbild zu der richtigen Diagnose des Falles bei Escudero, Grek, Bogoras, Bastianelli, Balfour-Cann (2 Fälle). Bemerkenswert sind in diesem Zusammenhang die Mitteilungen der Mayo-Klinik, die von 54 Magensarkomfällen 46 röntgenologisch untersucht hat, wobei 35mal die Diagnose auf „maligner Tumor" gestellt wurde, 3mal auf Ulkus, 2mal auf extragastrischen Tumor, 1mal auf möglicherweise benignen Tumor, während in 5 Fällen ein negativer Befund erhoben wurde. Klinisch wurden einige Fälle als Magensarkom ante operationem erkannt (Schlesinger, Fleiner, Westphalen u. a.). Die Frage über die Möglichkeit der Diagnosenstellung auf Magensarkom, im speziellen die Differentialdiagnose zwischen Karzinom und Sarkom, wird im Schrifttum im allgemeinen im verneinenden Sinne beantwortet. Neben vielen anderen, die sich über dieses Thema geäußert haben, bemerkt Boas, um nur einen einzigen Autor zu erwähnen, daß es ebensowenig an Hand der bisher allerdings nur spärlich mitgeteilten Röntgenuntersuchungen möglich sei, die Differentialdiagnose zwischen Magensarkom und Magenkarzinom zu stellen. Es sei in den mit Röntgenstrahlen bis 1925 untersuchten Fällen von Magensarkom in keinem Fall gelungen, zur richtigen Diagnose zu kommen. Die in das Magenlumen sich vorwölbenden Geschwülste sowie die infiltrierenden Formen gäben genau die gleichen Schattenbilder wie die Karzinome. Nur bei den gestielten exogastrischen Magensarkomen ist nach Konjetzny allenfalls eine Förderung der Diagnose bzw. Differentialdiagnose zu erwarten. Unserer Auffassung nach ist die Grundfrage bisher meistens falsch gestellt worden.

Die Frage ist dahin zu modifizieren, ob gewisse makroskopische und histologische Formen als Magensarkom im Röntgenbild erkannt werden können. Unklare Magenbefunde sind nicht selten, und man muß Hartert recht geben, wenn er bemerkt: „Bei aller Wertschätzung der Magenradiologie darf man nicht auf den Irrtum verfallen, sie allein reiche zur Diagnosenstellung aus", denn die Röntgenuntersuchung stellt nur ein Glied der Gesamtuntersuchung dar. Man muß deshalb immer noch die weiteren Untersuchungsergebnisse herbeiziehen und im speziellen Fall die Frage stellen, ob mit dem klinischen Befund zusammen auf eine bestimmte Form oder Gruppe der Magensarkome geschlossen werden kann.

Es ist erwiesen, daß die Sarkomdiagnose im Magen auf große Schwierigkeiten stößt, so daß man die Fragestellung noch näher so umschreiben kann: Gelingt es, festzustellen, welche Sarkomformen oder Sarkomgruppen als solche erkannt und vermutet werden können? Von diesen sind diejenigen Sarkomformen zu trennen, die mit den heutigen Methoden nicht vom Magenkarzinom zu unterscheiden sind. Hesse, Schlesinger und Haudeck diskutieren die verschiedenen Veränderungen, die sich beim Magensarkom im Röntgenbild darstellen sollten, doch glaubt Dessecker, daß die Gruppe der infiltrierenden Sarkome von der Differentialdiagnose mit den uns bis heute zur Verfügung stehenden Hilfsmitteln zum vornherein ausgeschlossen werden muß. Die Möglichkeit der Diagnosenstellung hält er nur bei endo- und exogastrischen Tumoren für wahrscheinlich. Schlesinger und Haudeck haben bereits histologische Überlegungen in ihre Betrachtungen mit einbezogen, doch ist gerade dieser Gedanke bisher viel zu wenig in den Diskussionen wegleitend gewesen.

Der histologische Aufbau bedingt das makroskopische Aussehen des Tumors, von dem wir retrograd bei der Differentialdiagnose eine histologische Differenz zu erkennen versuchen. Die Diagnose ist aber nur möglich, wenn die spezielle histologische Form zu einem charakteristischen makroskopischen Aspekt führt. Wenn die makroskopischen Kriterien sich nicht charakteristisch unterscheiden, aber doch durch einzelne Differenzen von anderen Affektionen auffallen, kann unter Zuhilfenahme anderer Hilfsdaten des klinischen Befundes immer noch ein Weg zur Entscheidung offenbleiben.

Man wird von makroskopischem Aussehen sprechen müssen, wenn verschiedene histologische Formen zu gleichen oder ähnlichen Bildungen führen. Man wird aber von der histologischen Form sprechen, wenn diese verschiedene makroskopische Ausdrucksmöglichkeiten besitzt.

Wir haben im Schrifttum Röntgenbilder von Magensarkomen gesucht, bei denen gleichzeitig eine genaue histologische Diagnose vorlag, haben aber nur wenige Fälle gefunden. Diese Fälle wurden zum Vergleich in Abb. 2: 1—11 nach ihrem Aussehen und ihrem makroskopischen Bau zusammengestellt.

3 exogastrische Tumoren, die breitbasig der Magenwand der kleinen Kurvatur aufliegen, nämlich ein Fall von Myosarkom (Gosset), ein Fall von Myxosarkom (Schiller-Konjetzny) und ein polymorphzelliges Sarkom (eigener Fall 3) zeigen eine auffallende Ähnlichkeit, indem in sämtlichen Fällen die kleine Kurvatur des Magens enorm gedehnt ist. Der Magen zieht als darmähnlicher Schlauch über die äußere Kontur des Tumors hinweg. Wenn das Reliefstudium zeigt, daß die Schleimhautfalten, wie in unserem Fall, intakt sind, und man bei der Durchleuchtung nachweisen kann, daß der Magen in ganzer Länge dem Tumor adhärent ist, ist man wohlberechtigt, die Diagnose auf exogastrisches, breitbasig der Magenwand aufsitzendes Sarkom zu stellen. Den Fall von Spindelzellsarkom der großen Kurvatur (Lüdin), bei dem der Füllungsdefekt auf einen Milztumor bezogen wurde, glaubt der Verf. selbst retrospektiv als Sarkom deuten zu können, jedenfalls wird es möglich, im Zweifelsfall durch Kontrastdarstellung die Differentialdiagnose zu stellen. Der enorme Füllungsdefekt mit der zwar nicht ganz glatten, aber ziemlich regelmäßigen Einbuchtung der großen Kurvatur kann niemals durch ein Karzinom bedingt sein. Es käme höchstens noch ein gutartiger Tumor in Frage, doch wird man aus rein therapeutischen Gründen sich nie damit begnügen können, weil die Malignität auf jeden Fall nicht ausgeschlossen werden kann.

Einen endogastrischen Tumor zeigt Geymüller (siehe Abb. 2: 5). Die Differentialdiagnose gegenüber einem gutartigen Magentumor ist kaum möglich, es sei denn, man könne im konkreten Fall neben dem in das Lumen hineinragenden Tumor ein Infiltrat nachweisen. Nach Kadrnka erreichen endogastrische benigne Magentumoren allerdings nicht die Größe eines Sarkoms. Damit man sie überhaupt entdeckt, empfehlen Kadrnka-Sierro Kontrastfüllung des Magens mit kleinen Dosen von Umbrathor, kombiniert mit Knieellenbogenlage bei allen Fällen und evtl. Magenaufblähung, wo die übliche Aufnahme der massiven Kontrastfüllung keine befriedigende Diagnose erlaubt.

Die größten Schwierigkeiten bereiten die Lymphosarkome und die Rundzellensarkome. Die Differentialdiagnose muß hauptsächlich gegen das Karzinom gestellt werden. In unseren eigenen Fällen waren die Lokalisation, die Form des Füllungsdefektes und der klinische Befund nicht vollständig mit der Karzinomdiagnose in Übereinstimmung zu bringen. Unser zweiter Fall weist am Pylorus einen zirkulären Tumor auf, der wohl durch ein Karzinom bedingt sein könnte, doch ließen, wie bereits erwähnt, die auffallend breiten Infiltrate mit der relativ glatten Begrenzung — ein Symptom, worauf bereits Hesse rein theoretisch hingewiesen hat — zusammen mit dem klinischen Befund und dem jugendlichen Alter des Individuums an der Diagnose Karzinom ernstliche Zweifel aufkommen. Die Diagnose wurde deshalb ganz allgemein auf malignen Tumor gestellt.

Weitere Fälle von Lymphosarkom zeigen die Abb. 2: 6, 9 und 10. Allein aus dem Röntgenbild ist es in diesen Fällen unmöglich, eine Differentialdiagnose zu stellen. Auch das Symptom, daß trotz des ausgedehnten Infiltrates der Pylorus nicht stenosiert ist, könnte bei einer beliebig großen Zahl von Magenkarzinomen gezeigt werden. Nach Kadrnka-Sierro gibt es eine Periode in der Entwicklung des Lymphosarkoms, wo man ein Infiltrat im Röntgenbild erkennen könne, wo aber die Peristaltik im Grund des Tumors noch nicht aufgehoben sei.

Das vorliegende Material stellt nicht alle klinisch möglichen Typen dar. Die histologischen Formen konnten nur in ihren Hauptgruppen gefunden werden.

Die exogastrischen Tumoren sind durch 4 Beispiele von breitbasig der Magenwand aufsitzenden Tumoren dargestellt (Abb. 2: 1—4). Neben dem in diesen Fällen vorliegenden histologischen Befund von Myosarkom, Myxosarkom, polymorphzelligem und Spindelzellsarkom können nach Konjetzny auch Rundzellensarkome einen gleichen makroskopischen Aspekt bieten. Bei den gestielten exogastrischen Tumoren kann nach unserem Dafürhalten beim Sitz an der großen Kurvatur die trichterförmige Ausstülpung der Magenwand in den Stiel der Geschwulst die makroskopische Form erkennen lassen. Man ist aber noch nicht berechtigt, aus diesen Fällen ein Malignom anzunehmen. Nur der Nachweis des Infiltrates am Stielansatz würde das Sarkom beweisen, was in gleicher Weise auch für die endogastrischen gestielten Tumoren gilt. Wenn ein gestielter Tumor als Sarkom erkannt werden kann, handelt es sich, wie bereits früher gesagt wurde, entweder um ein Spindelzell-, Fibro- oder Myxosarkom. Mehrfach wurde darauf hingewiesen, daß der exogastrische Tumor, weil er nur Weichteildichte aufweist, sich nicht abbilde, aber gerade mit der heutigen Röntgentechnik kann der Weichteilschatten sicher in vielen Fällen als solcher erkannt werden. Es wird aber niemals allein aus dem Röntgenbild gelingen, bei dem gestielten exogastrischen Tumor festzustellen, ob es sich um einen gutartigen oder einen bösartigen Tumor handelt. In vielen Fällen wird es aber unter Zuhilfenahme der Anamnese und des klinischen Befundes möglich sein, doch noch eine Entscheidung zu treffen. Die intramuralen Sarkome, die sich flächenhaft in der Magenwand ausbreiten, haben entweder expansiv wachsende fungöse Form oder sie zeigen rein infiltratives Wachstum. Es handelt sich meistens um Rundzellen- oder Lymphosarkome. Bei der diffus infiltrierenden Form kann aber gerade die Diskrepanz zwischen dem ausgedehnten anatomischen Befund und dem Allgemeinstatus des Patienten einen wichtigen Hinweis auf die Natur der vorliegenden Veränderung ergeben, indem die Sarkome, wenn sie unkompliziert verlaufen, doch viel später zur Beeinträchtigung des Allgemeinstatus führen als die Karzinome. Die Gruppe der Rund- und Lymphzellensarkome lassen sich speziell im Bereiche des Pylorus nicht von einem Karzinom unterscheiden. Eine glatte Konturbegrenzung, wie sie in zwei von unseren Fällen sichtbar ist, muß den Gedanken an ein Sarkom aufkommen lassen. Das Sarkom kann aber, wie andere Fälle wiederum zeigen, ein stark zerklüftetes Relief darbieten und unter Umständen von einem tief ulzerierten medullären Karzinom im Röntgenbild nicht zu unterscheiden sein. Wenn der Tumor solitär an der großen Kurvatur sitzt, und nicht den für das Karzinom an dieser Stelle typischen schüsselförmigen Aspekt darbietet, wird man immer an ein Sarkom denken müssen.

Gerade bei diesen äußerst schwierigen Fällen wird, sofern man überhaupt an die Möglichkeit eines Sarkoms denkt, der klinische Befund weitere wertvolle Hinweise bieten. Das Alter des Patienten darf mit Recht mitberücksichtigt werden, weil sich die Altersgruppierung beim Sarkom doch charakteristisch von derjenigen des Karzinoms unterscheidet. Die Aziditätsverhältnisse sind bei nicht grob ulzerierten Tumoren und mit Ausnahme der Endstadien weniger gestört als beim Karzinom. In gleichem Sinne kann auch der okkulte Blutbefund im Stuhl mitsprechen. Das Allgemeinbefinden wird beim Sarkom erst später in Mitleidenschaft gezogen. Sehr große Tumoren sind niemals durch Karzinome hervorgerufen, weil diese beim Karzinom wegen seiner frühen Allgemeinschädigung gar nicht zu enormer Größe anwachsen können. Inwieweit der niedere Lymphozytenwert ein differentialdiagnostisches Hilfsmittel darstellt, das möglicherweise beim Lymphosarkom wie in unseren Fällen doch häufiger vorkommt, müssen erst weitere Beobachtungen ergeben.

Das Magensarkom muß je nach dem Aspekt, wie bereits erwähnt, auch gegen Pankreastumoren abgegrenzt werden. Exakteste Durchleuchtungs- und Aufnahmetechnik werden aber fast ausnahmslos die Entscheidung treffen lassen. Die Differentialdiagnose gegenüber einem Milztumor dürfte im allgemeinen, wie bereits erwähnt, keine allzu großen Schwierigkeiten bereiten. Gelegentlich wurde das Magensarkom auch für ein Ulkus angesprochen. 5 Fälle sind aus der Mayo-Klinik bekannt, Bohmannsson stellt einen solchen Fall dar, bei dem am Magenausgang auf der Seite der kleinen Kurvatur ein Defekt nachweisbar war mit einer scharfen Kontraktionskurve auf der

großen Kurvaturseite. Es bestand gleichzeitig Hyperperistaltik und Retention. Die Röntgendiagnose wurde auf Ulkus juxtapyloricum gestellt. An Hand des abgebildeten Röntgenbildes ist eine Entscheidung jedenfalls nicht zu treffen. Von benignen ulzerösen Prozessen oder Veränderungen, die sekundär auf einer Ulkusbasis entstanden sind, d. h. Veränderungen, die häufig bei der Durchleuchtung und bei der Röntgenaufnahme, aber auch nicht selten selbst bei der Probelaparotomie nicht von Karzinom zu unterscheiden sind, wird das Magensarkom nicht abzugrenzen sein.

Wenn wir diese Ausführungen überblicken, müssen wir doch zum Schlusse kommen, daß eine ganze Reihe von Kriterien vorliegen, die es gestatten, im speziellen Fall die Diagnose auf Sarkom zu stellen, wobei neben dem klinischen Ergebnis dem Röntgenbefund eine gewichtige Rolle zukommt. Sarkome, die vom Bindegewebe im engeren Sinn oder von der Muskulatur ausgehen, bereiten im allgemeinen weniger Schwierigkeiten als diejenigen der lymphatischen Reihe. Sicher werden sich, wenn ein größeres, exakt durchuntersuchtes Material vorliegt, noch eine Reihe von Kriterien finden lassen, die die Zahl der Fehldiagnosen weiter einschränken werden.

Schon öfters wurde auf die klinische Bedeutungslosigkeit der Differentialdiagnose zwischen Magensarkom und -karzinom hingewiesen, da in zweifelhaften Fällen man immer zur Probelaparotomie schreiten werde. Diese wird vom Chirurgen aber häufig abgelehnt, wenn klinisch und röntgenologisch ein ausgedehnter Tumor festgestellt wurde. Wenn man aber bereits auf die Möglichkeit eines Sarkoms hinweisen kann, wird man sich unter Umständen doch noch zur Probelaparotomie, evtl. zu einer nichtradikalen Resektion entschließen können, weil man bei der Probelaparotomie im Hinblick auf die Möglichkeit einer strahlentherapeutischen Beeinflussung die histologische Diagnose sicherstellen kann: bei nichtradikaler Operation von einem Lymphosarkom, um nur ein Beispiel zu erwähnen, kann doch noch durch anschließende Strahlentherapie ein über Jahre sich erstreckendes symptomfreies Intervall, wenn nicht gar Symptomfreiheit erzielt werden.

Zusammenfassung

1. Das Magensarkom zeigt eine Altersschichtung, die sich von derjenigen beim Magenkarzinom charakteristisch unterscheidet. Die Kurve beginnt ihren Anstieg viel früher, verläuft flacher und fällt auch früher wieder ab. Das durchschnittliche Alter ist dementsprechend beim Magensarkom viel niedriger.
2. Die Lokalisation des primären Magensarkoms unterscheidet sich in der Häufigkeitsverteilung ebenfalls von derjenigen beim Karzinom. Ein Viertel der Fälle treten primär an der großen Kurvatur auf, ein weiteres Viertel am Pylorus und etwa ein Fünftel an der kleinen Kurvatur.
3. Es wird darauf aufmerksam gemacht, daß die Diagnose Magensarkom als allgemeine Diagnose nicht gestellt werden kann.
4. Die im Schrifttum mitgeteilten Fälle mit Röntgenbefund und speziellem histologischem Befund werden vergleichend dargestellt.
5. Die breitbasig der Magenwand aufsitzenden exogastrischen Tumoren können am leichtesten als Sarkome erkannt werden.
6. Die größten Schwierigkeiten bieten das Lympho- und Rundzellensarkom.
7. Die Wahrscheinlichkeitsdiagnose ist in vielen Fällen unter Zuhilfenahme des klinischen Befundes doch noch möglich.

Zum Schlusse sei es mir gestattet, Herrn Prof. Dr. H. R. Schinz für die Anregung zu dieser Arbeit und gütige Überlassung des Materials, Herrn Dr. Zuppinger für die gewährte Unterstützung, den Herren Prof. Dr. Clairmont, P. D. Dr. Ritter und Dr. Tobler für die mir zur Verfügung gestellten Krankengeschichten und Röntgenbilder, sowie Herrn Prof. Dr. v. Albertini für Überlassung eines Sektionsberichtes meinen herzlichen Dank auszusprechen.

Schrifttum

Abbati-Covili, Sarcomi della tonsilla trattati con raggi Röntgen, Arch. di Radiol. **4** (1928). — R. Alessandri, Über einen Fall von gestieltem Magensarkom, Mitt. Grenzgeb. Med. u. Chir. **12**, S. 455 (1903). — Amelung, Über primäre Myosarkome des Magens, Bruns' Beitr. **86**, S. 154 (1913). — Anschmidt, Ein Fall von Magensarkom, Ref.: Arch. Verdgskrkh. **40**, S. 136 (1926). — E. Arbenz, Ein Beitrag zur Lehre vom Magensarkom, Inaugural-Dissertation. Zürich (1929). — L. Aschoff, Pathologische Anatomie. 5. Aufl. II. Teil, S. 777 (1921). — Askey-Hall-Davis, Sarcoma of the stomach, West J. Surg. etc. **39** (1931). — d'Aunoy-Rigney-Zoeller, Sarcoma of the stomach, Amer. J. Surg. N. s. **9**, S. 444 (1930). — V. Bagger, Zur Kasuistik der Magenendotheliome, Bruns' Beitr. **73**, S. 305 (1911). — J. Bagrov, Ein Fall von Magenresektion wegen Sarkom, Vestn. Chir. (russ.) H. 64 (1930). — Balfour und Mc Cann, Sarcoma of the stomach, Surg. etc. S. 948 (1930). — Basch und Seymour, The differential diagnosis between cancer and other gastric conditions essentially associated with subacidity, Med. J. a. Rec. **123**, Nr. 1 (1926). — Bastianelli, P., Osservationi sopra tre sarcomi gastrici operati, Ref.: Z.org. Chir. **40**, S. 455 (1927). — H. Baumecker, Über das sog. Endotheliom des Magens, Bruns' Beitr. **148**, S. 574 (1930). — S. Berenczy, Zwei interessante Fälle von Magensarkom, Ref.: Z.org. Chir. **34**, S. 715 (1925). — E. Berven, Die radiologische Behandlung der Tonsillarsarkome, Acta radiol. (Stockh.) **6** (1926). — Bianchi und Pavlovsky, Primäres Magensarkom, Ref.: Z.org. Chir. **49**, S. 322 (1929). — J. Boas, Diagnostik und Therapie der Magenkrankheiten, S. 603 (1925). — N. Bogoras, Über die gastro-duodenale Invagination durch Magensarkom, Zbl. Chir. **2**, S. 2291 (1930). — G. Bohmansson, A contribution to our knowledge of primary sarcoma of the ventricle, Acta chir. scand. (Stockh.) **52**, H. 4 (1920). — Bondarčuk, Zur Frage über Blinddarm- und Magensarkom, Nov. chir. Arch. (russ.) **15** (1928). — Borchardt, Magendarmsarkome, Bruns' Beitr. **95**, S. 525 (1915). — Borrmann, in Henke-Lubarsch, Handbuch der speziellen pathologischen Anatomie und Histologie **4**, S. 825 (1926). — G. Cavina, Sarcoma primitivo dello stomaco a sviluppo esogastrico, Ref.: Zbl. Chir. Nr. 1, S. 58 (1929). — M. Cellina, Contributo alla conoscenza del sarcoma primitivo dello stomaco, Ref.: Z.org. Chir. **58**, S. 99 (1931). — S. Chandler, Sarcoma of the stomach, Amer. J. Obstetr. **12** (1926). — H. Chaoul, in Stierlins „Klinische Röntgendiagnostik des Verdauungskanals" (1928). — D. Cheever, Clinical aspects and treatement of primary lymphosarcoma of the stomach and intestines, Ann. Surg. **96**, S. 911 (1932). — L. Condorelli, Sul sarcoma primitivo dello stomaco, Ref.: Z.org. Chir. **49**, S. 54 (1929). — W. Dahs, Zur Klinik des primären Magensarkoms, Bruns' Beitr. **138**, S. 764 (1927). — M. Dainelli, Sul linfosarcoma dello stomaco a sviluppo esogastrico, Z.org. Chir. **47**, S. 710 (1929). — V. David, Magen- und Duodenalsarkom, Ref.: Z.org. Chir. **49**, S. 842 (1929). — R. Demel, Ein Fall von gestieltem Spindelzellsarkom des Magens, Arch. klin. Chir. **128**, S. 286 (1924). — C. Dessecker, Zur Diagnostik nichtkarzinomatöser Geschwülste des Magens, Arch. klin. Chir. **119**, S. 695 (1922). — Djorup und Okkels, Über sarkomähnliche Geschwülste im Magen, Ref.: Z.org. Chir. **41**, S. 41 (1927). — H. v. Engelbrecht, Zur Kasuistik des primären Magensarkoms, Virchows Arch. **246**, S. 122 (1923). — P. Escudero, Primäres Magensarkom, Ref.: Zbl. Radiol. **7** (1929). — Ch. Farr, Sarcoma of the stomach, Ref.: Z.org. Chir. **36**, S. 203 (1926). — D. Fedorow, Zur Frage des primären Magensarkoms, Ref.: Z.org. Chir. **50**, S. 536 (1929). — D. N. Fedorow, Über das primäre Magensarkom, Arch. klin. Chir. **159**, S. 119 (1928). — G. Flebbe, Über das Magensarkom, Frankf. Z. Path. **12**, S. 311 (1913). — R. Fritzsche, Über primäres Magensarkom im Kindesalter, Arch. Verdgskrkh. **24**, S. 403 (1918). — Gage und Hunt, A case of sarcoma of the stomach, Ref.: Zbl. Radiol. **14**, S. 124 (1933). — E. Geymüller, Über Sarkome des Magens, mit besonderer Berücksichtigung der Röntgenuntersuchung, Dtsch. Z. Chir. **140**, S. 364 (1917). — Di Giacomo, Su due casi di sarcoma dello stomaco, Ref.: Arch. Verdgskrkh. **21**, S. 81 (1914). — C. Gilstrap, Report of case of sarcoma of the stomach, Ref.: Z.org. Chir. **58**, S. 403 (1931). — Goldstein und Hymans, Primary sarcoma of the intestines . . ., Amer. J. Surg. **35** (1921). — A. Gomez, Ein Fall von primärem Magensarkom, Ref.: Z.org. Chir. **57**, S. 278 (1931). — A. Gosset, Le sarcome primitif de l'estomac., Presse méd. **20** (1912). — A. Gosset, Bertrand et Loewy, Tumeurs pediculées de l'estomac, dites „sarcomes", Ref.: Z.org. Chir. **29**, S. 399 (1924). — E. v. Graff, Ein Fall von primärem Sarkom des Magens, Wien.klin. Wschr. Nr. 26, S. 1005 (1912). — J. Grek, Über sarcoma ventriculi, Ref.: Z.org. Chir. **42**, S. 679 (1927). — H. v. Haberer, Ein seltener Fall von Stenose des Magens und des obersten Dünndarmes, Mitt. Grenzgeb. Med. u. Chir. **16**, S. 371 (1906). — H. v. Haberer, in Eiselsberg, Lehrbuch der Chirurgie, **1**, S. 687 (1930). — W. Haggard, Sarcoma of the stomach, Surg. etc. **31**, S. 505 (1920). — W. Hartert, Zur heutigen Wertung des Röntgenbildes in der Diagnostik chirurgischer Magenerkrankungen, Bruns' Beitr. **90**, S. 549 (1914). — O. Hesse, Das Magensarkom, Zbl. Grenzgeb. Med. u. Chir. **15**, S. 550 (1912). — A. Hintze, Die Erfolge der operativen und der Strahlenbehandlung beim Sarkom, Arch. klin. Chir. **162**, S. 345 (1930). — P. H. Hosch, Das primäre Magensarkom mit zystischen Lebermetastasen, Dtsch. Z. Chir. **90**, S. 98 (1907). — Th. Hünermann, Über Magengeschwülste nichtkarzinomatöser Natur, Arch. klin. Chir. **124**, S. 258 (1923). — E. Husted, Ein Fall von primärem Magensarkom, Ref.: Schweiz. med. Wschr. Nr. 21 (1933). — J. Jáki, Primäres Magensarkom, Dtsch. Z. Chir. **210**, S. 381 (1928). — J. Jefferies, Sarcoma of the stomach, Ref.: Z.org. Chir. **40**, S. 856 (1927). — Kadrnka und Sierro, Le sarcome primitif de l'estomac. Diagnostic clinique et radiologique, Arch. des Mal. Appar. digest. **23** (1933). — R. Kaiser, Ein Lymphosarkom des Magens und seine Heilung durch Röntgenbestrahlung, Korrekturbogen der Röntgenpraxis (1934). — E. Kaufmann, Lehrbuch der speziellen pathologischen Anatomie **1**, S. 542 (1922). —

Kirschner und Nordmann, Die Chirurgie **5**, S. 361 u. 667 (1927). — Kleinknecht und Oberling, Epithélioma et sarcomatose de l'estomac, Ref.: Z.org. Chir. **56**, S. 434 (1931). — F. König, Klinische Betrachtungen über das Sarkom, Dtsch. med. Wschr. S. 523 (1932). — S. Kolomenskij, Zur Frage der Magensarkome, Ref.: Z.org. Chir. **50**, S. 536 (1929). — G. Konjetzny, Das Magensarkom, Erg. Chir. **14**, S. 256 (1921). — G. Konjetzny, in Anschütz und Konjetzny, Geschwülste des Magens. 3. Teil, S. 290 (1921). — Kopel, Et Tilfaelde of primaert Sarcoma ventriculi, Ref.: Arch. Verdgskrkh. **38**, S. 123 (1926). — S. Kritschewsky, Zur pathologischen Anatomie und Klinik der primären Sarkome des Magens, Charkowsky med. J. Nr. 8 (1913). — M. Laroquette, Tumeur du pancréas et de l'estomac traitée par la radiothérapie et la diathermie, Ref.: Z.org. Chir. **43**, S. 443 (1927). — F. Lofaro, Zwei Fälle von primären Magensarkom, Dtsch. Z. Chir. **101**, S. 478 (1909). — M. Lüdin, Beiträge zur Magenröntgenologie, Arch. Verdgskrkh. **32**, S. 299 (1924). — S. Malinovskij, Zur Frage der gutartigen Magengeschwülste, Ref.: Z.org. Chir. **61**, S. 760 (1932). — A. Mandelstamm, Über Sarkome des großen Netzes, Ref.: Z.org. Chir. **51**, S. 504 (1930). — B. Martin, Sarkombildungen bei chronischen Schädigungen, Ref.: Z.org. Chir. **40**, S. 73 (1927). — Meischke, Über Magensarkom, Arch. Verdgskrkh. **36**, S. 82 (1925). — F. Meves, Der Erfolg in der Sarkomtherapie in der Kieler Chirurgischen Klinik (1914—1928), Dtsch. Z. Chir. **231**, S. 691 (1931). — D. Michailoff, Ulkussarkom des Magens, Inaug.-Diss., München (1929). — W. Müller, Über das primäre Magensarkom, Inaug.-Diss., Berlin (1929). — Naegeli und Pagenstecher, in „Die klinische Diagnose der Bauchgeschwülste", S. 273 (1926). — F. Neugebauer, Über ein Myom des Magens . . ., Ref.: Z.org. Chir. **61**, S. 210 (1932). — R. Nissen, Bemerkenswerte Beobachtungen aus der Abdominalchirurgie, Festschrift Prof. Papayoannou. — V. Orator, Nichtkarzinomatöse Tumoren des Magens, Virchows Arch. **256**, S. 230 (1925). — G. v. Páll, Magensarkom unter dem Bilde einer stielgedrehten Ovarialgeschwulst, Ref.: Dtsch. med. Wschr. S. 1661 (1932). — E. Payr, in Payr und Zweifel, Die Klinik der bösartigen Geschwülste **2**, S. 167 (1925). — E. Picard, Schwannomes de l'estomac et du duodénum, Ref.: Z.org. Chir. **61**, S. 598 (1932). — A. Radtke, Beitrag zur Behandlung des Magensarkoms, Inaug.-Diss., Berlin (1926). — Ransohoff und Dickson, Sarcoma of the stomach, Ref.: Z.org. Chir. **61**, S. 760 (1933). — R. Reeves, Sarcoma of the stomach, Ref.: Z.org. Chir. **53**, S. 645 (1930). — S. Reinberg, Ein röntgenologisch erkannter Fall von Fibrom des Magens, Ref.: Z.org. Chir. **43**, S. 439 (1928). — G. Rizzo, Considerazioni sopra due casi di sarcoma primitivo dello stomaco, Ref.: Z.org. Chir. **48**, S. 344 (1929). — F. Rossi, Considerazioni sui casi di tumori maligni dello stomaco, Ref.: Z.org. Chir. **53**, S. 190 (1930). — St. Rósza, Zehn Jahre Strahlenbehandlung des Sarkoms, Ref.: Z.org. Chir. **60**, S. 100 (1932). — G. v. Saar, Multiple Magentumoren, Arch. klin. Chir. **110**, S. 23 (1918). — E. Sapiro, Über Magensarkom, Ref.: Z.org. Chir. **49**, S. 542 (1928). — M. Schiller, Über einen klinisch und histologisch eigenartigen Fall von primärem Magensarkom, Arch. Verdgskrkh. **20**, S. 179 (1914). — Schindler, Die gastroskopische Diagnose der diffusen Lymphosarkomatose des Magens. Klin. Wschr. **1**, Nr. 42 (1922). — Schinz, Baensch und Friedl, Lehrbuch der Röntgendiagnostik. 3. Aufl., **2**, S. 1280 (1932). — E. Schlesinger, Die Röntgendiagnostik der Magen- und Darmkrankheiten. Berlin (1917). — H. Schlesinger, Unterscheidet sich das Magensarkom klinisch vom Karzinom? Wien. klin. Wschr. Nr. 25, S. 785 (1916). — A. Schuback, Ein Kollisionstumor des Magens, Ref.: Z.org. Chir. **52**, S. 789 (1930). — G. Schwarz, in Schittenhelm, Lehrbuch der Röntgendiagnostik, Berlin, S. 841 (1924). — H. Simon, Die Sarkome des Magens, Neue dtsch. Chir. **43**, S. 362 (1928). — A. Staehelin, Beitrag zur Kasuistik des primären Magensarkoms, Arch. Verdgskrkh. **14**, S. 123 (1908). — Therstappen, Über Magensarkom, Ref.: Zbl. Chir. S. 1467 (1929). — A. Tilger, Über primäres Magensarkom, Virchows Arch. **133**, S. 183 (1893). — Virchow, Die krankhaften Geschwülste. Berlin (1864/65). — Weißblum, Über primäre und sekundäre Magentumoren, Inaug.-Diss., Greifswald (1886). — K. Winkler, in Lubarsch und Ostertag, Ergebnisse der allgemeinen Pathologie und pathologischen Anatomie des Menschen und der Tiere. 23. Jahrg., S. 303 (1930). — W. Wollner, Ergebnis einer 10jährigen Sarkombehandlung, Bruns' Beitr. **138**, S. 39 (1926). — G. Wunderlich, Zur Kasuistik des primären Magensarkoms, Inaug.-Diss., Berlin (1913). — P. Wurzel, Magensarkom, Ref.: Z.org. Chir. **61**, S. 835 (1932). — M. Yamane, Über das Magensarkom, Autorref.: Zbl. Path. **31**, Nr. 16, S. 435 (1921). — A. Zaccaria, Sarcomi globocellulari e metastasi piloro-duodenali trattati con la röntgenterapia, Ref.: Z.org. Chir. **41**, S. 364 (1927). — D. Zésas, Das primäre Magensarkom und seine chirurgische Behandlung, Volkmanns Sammlung klin. Vortr., Neue Folge 620, S. 417 (1910). — Ziesché und Davidsohn, Über das Sarkom des Magens, Mitt. Grenzgeb. Med. u. Chir. **20**, S. 377 (1909).

Curriculum Vitae

Ich wurde am 30. November 1909 geboren als Tochter des Gustav Keßler und der Emma geb. Rellstab in Rapperswil (St. G.). Daselbst besuchte ich 6 Jahre die Primar- und 3 Jahre die Sekundarschule, um im Jahre 1925 nach Zürich überzusiedeln an die Gymnasialabteilung der Höheren Töchterschule. Im Frühjahr 1929 bestand ich die eidg. Matura in Bern und immatrikulierte mich für das Sommersemester 1929 an der Medizinischen Fakultät der Universität Zürich. Frühjahr 1930 bestand ich das 1. propädeutische, Frühjahr 1931 das 2. propädeutische Examen. Dann folgten 7 klinische Semester, davon 6 in Zürich, eines in Wien. Im Herbst 1934 werde ich mich dem Staatsexamen unterziehen.